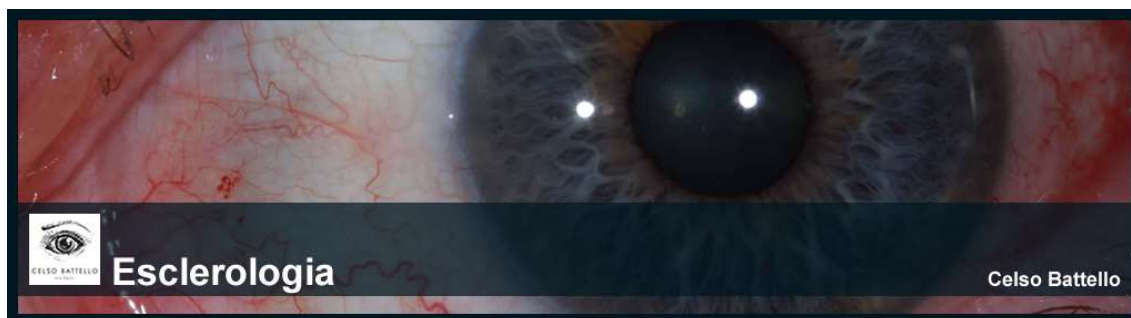


Conteúdo programático



Módulo I

Introdução

Módulo II

Epigenética

Módulo III

Estresse

Módulo IV

Estresse

Módulo V

Introdução e Anatomia do Olho

Marcas da Esclera

Módulo VI

Sinais e Vasos na Esclera (Parte 1)

Módulo VII

Sinais e Vasos na Esclera (Parte 2)

Módulo VIII

Sinais e Vasos na Esclera (Parte 3)

Outras Informações

A Córnea

Módulo IX

O olho é um microsistema

Esclerologia

Módulo X

Fundamentação Teórica da Esclerologia

Noções Circulatórias

Anatomia e fisiologia de coração

Alterações Circulatórias

Módulo XI

Hiperemia passiva
Hiperemia ativa

Módulo XII

Anatomia do Olho

Módulo XII

O Sentido da Visão

Módulo XIV

Suprimento sanguíneo do Globo Ocular e da Íris
Suprimento da Íris do Globo Ocular e da Íris
A Íris - Suprimento Sanguíneo
A Pupila
Camadas Iridiais

Módulo XV

Camadas iridiais
Anatomia da esclera
Características anatômicas
Anomalias congênitas
Forma
Coloração
Delgadez da esclera
Espessamento da esclera
Anatomia da esclera
Face externa
Face interna
Orifícios da esclera
Particularidades bioquímicas
Propriedades biofísicas
Rede arterial da esclera
Rede venosa da esclera
Rede de inervação da esclera
Histologia da esclera

Módulo XVI

Conjuntiva
Anatomia e fisiologia
Sinais clínicos da conjuntiva

Módulo XVII

Hiperemia conjuntival
Edema tecidual

Módulo XVIII

Linfadenopatia Pré-Auricular
Hemorragia
Doenças da conjuntiva
Patogenias
Teorias antigas
Teoria moderna
Formação de pterigio
Predisposição nasal
Tipos clínicos
Hiperemia conjuntival

Módulo XIX

Mapa topografico da esclera
Esquema de quadrantes
Técnicas de avaliação da esclera
Fundamentos e bases da esclerologia

Módulo XX

Considerações Sobre Sinais Avançados em Esclerologia
Sinais Metabólicos e de doenças metabólicas
Aspectos qualitativos e quantitativos das marcas da esclera - Tabela
Marcas específicas da esclera - Tabela

Módulo XXI

Aspectos qualitativos e quantitativos das marcas da esclera

Módulo XXII

Aspectos qualitativos e quantitativos das marcas da esclera

Módulo XXIII

Marcas específicas da esclera

Módulo XXIV

Aprofundamento dos sinais da esclera

Módulo XXV

Aprofundamento dos sinais da esclera

Módulo XXVI

Aprofundamento dos sinais da esclera

Módulo XXVII

Epimelética
Conclusão